



骨と関節をイメージした
整形外科アピールマーク

だ い たい こ つ き ん い ぶ こ っ せ つ

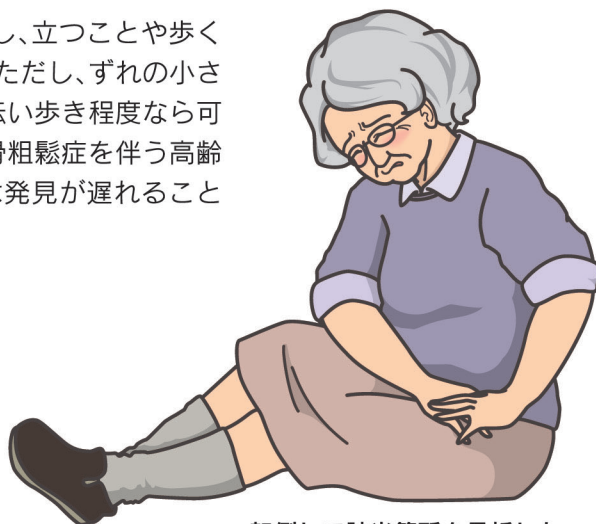大腿骨近位部骨折



「運動器の10年」世界運動

● 症状 ●

転倒や転落後に大腿の付け根の部分に痛みが出現し、立つことや歩くことができなくなり、下肢を動かすと痛がります。ただし、ずれの小さい亀裂骨折(いわゆるヒビ)の時はつかまり立ちや伝い歩き程度なら可能なことがあります。またこの骨折は骨粗鬆症を伴う高齢者に多く発生しますので、認知症などがある場合は発見が遅れることがあります。

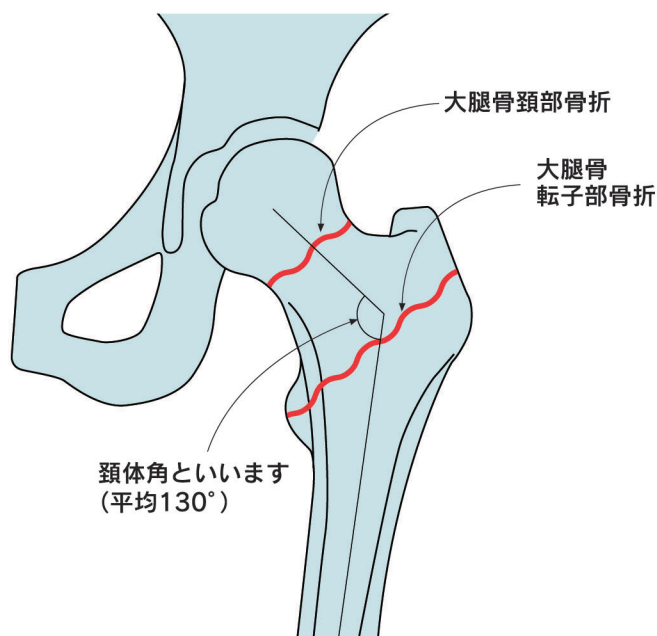


転倒して該当箇所を骨折した

● 原因・病態 ●

転倒、転落事故がその原因となりますが、なかには歩行中に足が引っかかったりするだけで骨折し、その結果転倒することもあります。大腿骨は足の付け根の部分で弯曲していますので、高齢者で骨粗鬆症などがあると折れやすく、寝たきりの原因にもなることから社会問題となっています。

この骨折は折れた場所によって、関節内骨折(いわゆる大腿骨頸部骨折)と関節外骨折(転子部骨折)に2大別されます。内側骨折は痛みが比較的かく内出血が少ないのですが骨癒合が得られにくく、また骨癒合が得られても後になって骨壊死(大腿骨頭の血流障害で骨頭がつぶれてしまうこと)を起こしてしまうことがあります。一方外側骨折は痛みが強く内出血が多いので全身状態に影響が出るのが危惧されます。



頸体角といいますが
(平均130°)

大腿骨は足の付け根のところで弯曲しています。

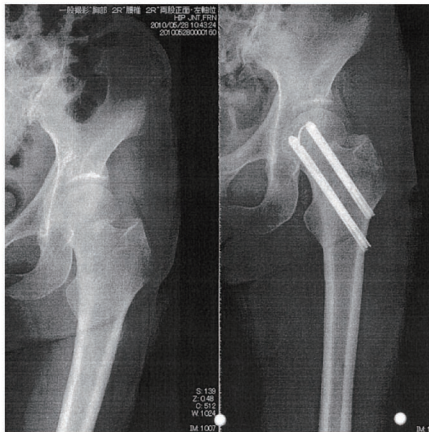


● 診断 ●

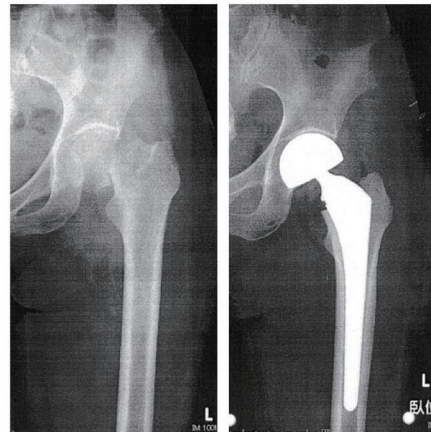
基本的には診察所見とX線(レントゲン)写真で十分です。ただ亀裂程度の場合、分かりにくいことがあり、MRI検査を行うこともあります。MRIは腫瘍の転移などによる病的骨折や骨盤の特発性骨折(骨粗鬆症などによる骨盤の亀裂骨折)との鑑別にも有用です。

● 治療 ●

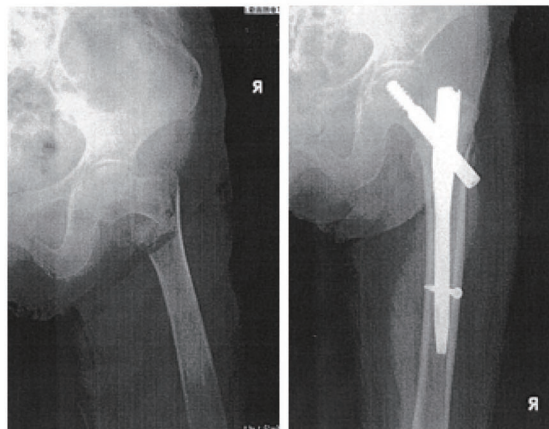
ずれがごく小さい時は、免荷や安静で2、3カ月骨癒合を待つこともあります。高齢者の場合認知症や全身状態への影響が心配ですので、多くの場合早めに手術し、できるだけ早期に離床することが目標になります。手術は頸部骨折でずれが大きい場合は骨癒合が得られにくいので人工骨頭手術が選択されることが多いのですが、ずれの小さい頸部骨折と転子部骨折では専用のネジ釘で骨接合術が行われます。



大腿骨頸部骨折
亀裂骨折なのでピン(ハンソンピン)による固定を行った。



大腿骨頸部骨折
転位が大きいため人工骨頭手術を行った。



大腿骨転子部骨折
γ(ガンマー)ネイル固定



企画・制作

社団法人日本整形外科学会