



骨と関節をイメージした
整形外科アピールマーク

へん けい せい ひじ かん せつ しょう

変形性肘関節症



「運動器の10年」世界運動

● 症状 ●

- ・ **運動痛**：肘を動かすと痛みが強くなり、安静にすると軽くなります(図1)。
- ・ **可動域制限、ロッキング**：肘の屈伸の動きが主に制限され、口に手が届かないなど日常生活動作(ADL)に支障が出ます(図2)。ロッキングとは前ぶれなく急に発症し、屈伸ともにある角度で動かない固まった状態で、少しでも動かそうとすると激痛を生じます。
- ・ **肘部管症候群**：変形性肘関節症が進むと肘内側を走行する尺骨神経が圧迫され麻痺することがあり、環指の半分と小指の感覚が鈍くなり、手指の動きが不器用になります(図3)。

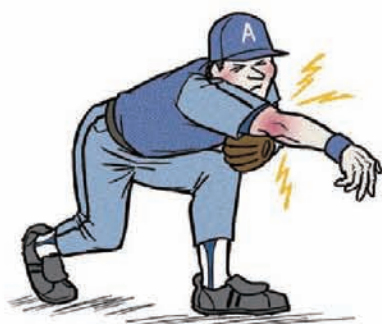

図1



図2

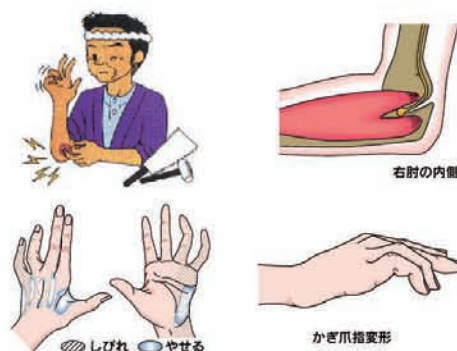

図3 (日本手の外科学会パンフレットより)

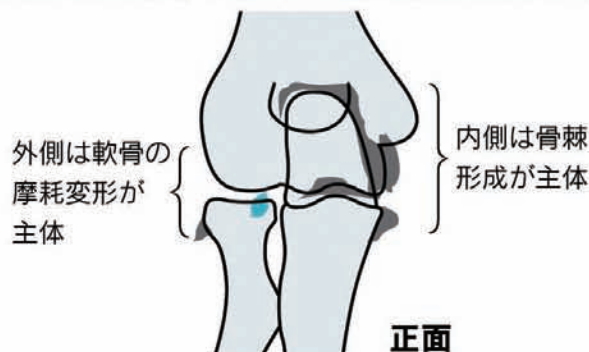● 原因・病態 ●

一次性：肘関節の酷使(スポーツ、重労働)

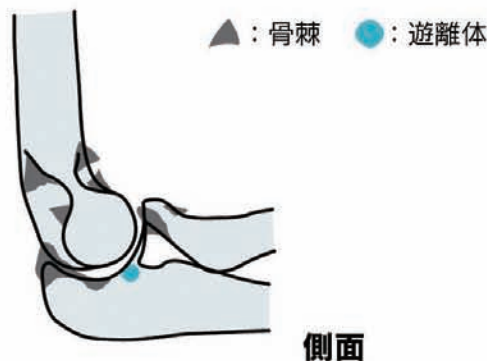
二次性：関節内骨折など肘関節外傷、関節炎などが原因

一次性は野球の投手、柔道・剣道家、大工、土木建築作業者に多く、二次性は関節内骨折がずれたまま癒合、または癒合しなかったものや、炎症で軟骨が破壊されたものなどです。大部分は一次性です。

病態は、外側では主に関節軟骨が摩耗し骨が関節面に露出し、内側では主に過剰な骨の突起(骨棘)ができます。骨棘は出っ張っているため関節の動きを制限します。さらに進行すると骨棘が折れてかけらとなり、関節内の遊離体となって引っかかってロッキングの原因となります。



正面



側面

● 診断 ●

- ・ 問診：職業、スポーツ歴、外傷歴、ロッキングのエピソード
- ・ 理学所見：臨床所見→症状
- ・ 画像所見：X線(レントゲン)像(図5)では関節裂隙(隙間)が狭くなり、骨棘形成、橈骨頭の肥大、軟骨下骨の硬化像を認めます。骨棘は鉤状突起と肘頭周囲や腕尺関節内側に多くみられます。関節内遊離体をみることもあります。CT(図6)は骨棘や遊離体の位置、大きさなどを把握するのに有用で、治療計画を立てる上で必要です。

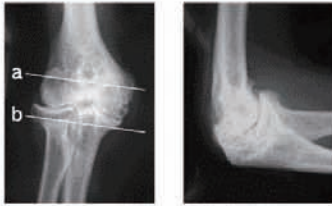


図5 X線画像

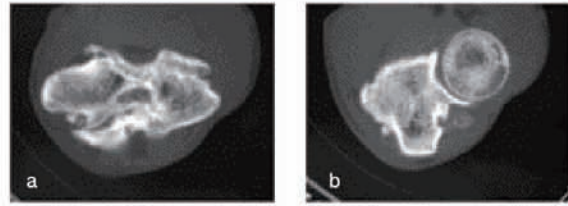


図6 CT(横断面 図5のa、bに相当)

● 予防と治療 ●

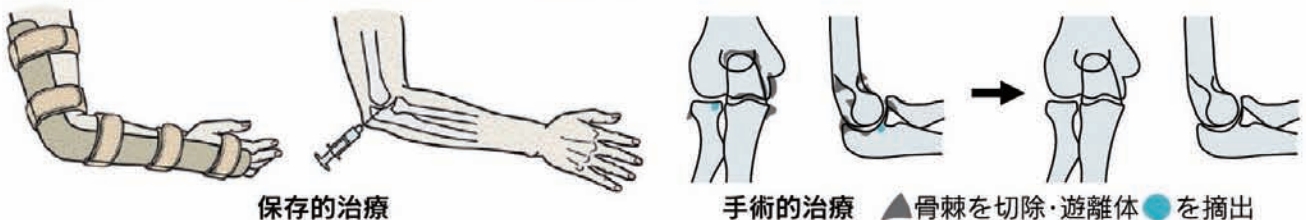
口に手が届き、トイレの始末ができるなどADLに支障のない肘関節の動きがあれば、保存的治療を行います。可動域が減少したり、強い疼痛があってADLや職業に支障がある(スポーツ選手を含む)場合、肘部管症候群を合併している場合には、手術を考慮します。

I. 保存的治療：

- ①安静・外固定：三角巾、シーネ固定・装具で運動を制限。
- ②薬物療法：経口・坐薬・外用などの鎮痛消炎剤処方と関節内注射。ステロイド関節内注射は強い痛みにも効果的ですが、副作用・感染の可能性などから頻回には使えません。ロッキング解除には局所麻酔剤の関節内注射は有効ですが、根本治療ではありません。
- ③理学療法：関節炎が軽減した後に行い、温熱療法・レーザーなどで血行改善・鎮痛を、筋力トレーニング・可動域訓練で疼痛緩和・可動域の維持を図ります。

II. 手術的治療：

目的は可動域の改善と疼痛の軽減です。可動域制限の主因となる鉤状突起・鉤突窩、肘頭・肘頭窩、腕尺関節内側縁の骨棘を切除し、拘縮している関節包、側副靭帯の一部を切離します。最近、内視鏡下に遊離体摘出、骨棘切除、滑膜切除を行う施設もあります。人工関節を使うこともあります。



保存的治療

手術的治療 ▲骨棘を切除・遊離体●を摘出

