骨と関節をイメージした
整形外科アピールマーク

# ペルテス病

「運動器の健康」世界運動
動く喜び 動ける幸せ

## 原因と病態

ペルテス病は小児の大腿骨頭壊死で、5歳から7歳の男児に多く、大腿骨頭で最も端にある大腿骨頭骨端部が壊死してしまう病気です。原因はまだはっきりとはしませんが、大腿骨頭への血流障害や内分泌異常、血液凝固系異常、外傷説などが考えられています。壊死部の修復には約2～3年かかります。

## 症状

ペルテス病の症状は、股関節痛、大腿部痛、膝痛など痛みを訴えることが多いですが、股関節以外を痛がることや、痛みを訴えないこともあります。歩くときに脚を引きずる跛行(はこう)をみることが多いです。

## 診断

家族が歩き方の異常、跛行(はこう)に気づいて受診することが多いです。痛みを訴えるときは、股関節以外に、太ももから膝の前面にかけての疼痛を言うことが多いため、膝疾患と間違われることもあるので注意が必要です。
診察を行うと、股関節に運動制限を認め、股関節を広げたり、内側に回したりすることに抵抗がみられます。また、同側のお尻や太ももの筋肉がやせてきていることもあります。
X線検査では、病期の進み方により、写り方は様々です。初期ですと正面像で分かりづらいことがありますが、進行すると大腿骨頭骨端部の色が白く、潰れていきます。

**大腿骨頭骨端部が白く、潰れている。**

MRI検査では、特に病初期に有効で、骨頭の異常を早期に発見することができます。

長生きを支える、足腰づくり。
ロコモチャレンジ!

## 予防と治療

予防は不可能で、早期発見、早期治療に努めます。
治療は、骨頭が潰れない様に、潰れが進まない様にすることが重要です。まずは体重をかけない様にして、股関節の動きが良くなることを目指します。そして、壊死した骨頭を球形の屋根である寛骨臼の中に納めて、骨頭が球形に回復するのを待つ containment 療法（包み込み療法）を行うことが原則です。

**脚を広げて containment 療法（包み込み療法）を行っているところ。**

そのために、さまざま装具を装着して行う保存療法と骨の形を変えて包み込む手術療法があります。日本では保存療法が一般的で、年齢や潰れ方によって手術療法が選択されます。現時点では、保存療法も手術療法も最終的に差がないとされています。

**（1）保存療法（装具療法）**

①免荷装具：シュナイダー装具、トーマス装具など
②非歩行用免荷外転装具（両側式）：バチェラー型外転装具など

**バチェラー型外転装具**

③歩行用免荷外転装具（片側式）：西尾式装具、タヒジャン装具、ポゴスティック装具など
④荷重外転装具（両側式）：ニューウィントン装具、アトランタ装具、トロント装具など

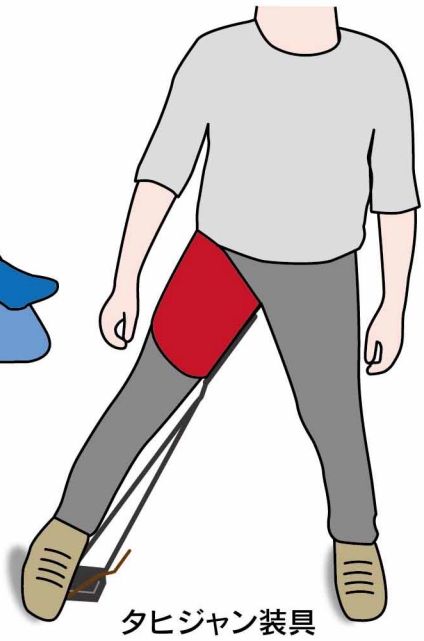

**タヒジャン装具**

**（2）手術療法**

①大腿骨内反骨切り術など
②骨盤骨切り術（Salter 法）など

企画・制作
公益社団法人日本整形外科学会

P-MO-SEIKEI37
2020年2月作 成